ROMATİZMAL HASTALIKLARDA GÖZ

Dr.Mustafa Serdar SAĞ
Sakarya Üniversitesi Eğitim ve Araştırma Hastanesi FTR Ana Bilim Dalı&Romatoloji Bilim Dalı

GİRİŞ

- Romatizmal hastalıklar immün sistemle ilgili heterojen birikimlerin olduğu multisistem hastalıklar
- Göz tutulumunun romatizmal hastalıklarda birlikteliği ve sıklığı değişken
- Romatizmal hastalıkların tedavisinde kullanılan kortikosteroidler ve antimalaryal ajanlar tarafından da göz etkilenebilir

Romatizmal hastalıkların göz belirtileri

- Üveit
- Skleral hastalık
- Retinal damar hastalığı ve vaskülit
- Optik sinir hastalığı
- Orbital hastalık
- Korneal hastalık
- Keratokonjunktivitis sikka

ÜVEİT

Üvea

- İris
- Korpus siliare
- Koroidea

- Uveanın inflamasyonuna "Üveitis" denilmektedir.

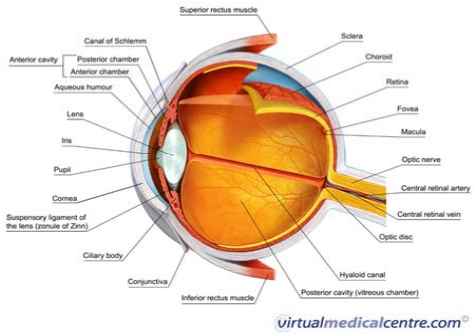

- Anterior üveit;
  - İritis olarak görülmekte
  - Sıklıkla olaya korpus siliarenin ön bölümü yani pars plikata da katıldığı için iridosiklitis tablosu olarak karşımıza çıkmaktadir.
- İntermediate üveit;
  - Kronik siklitis veya pars planitisdir.
  - Tabloya korpus siliarenin arka bölümü pars plana ve retina periferi katılmaktadır.
- Posterior üveit;
  - İnflamasyon vitreus tabanının arka sınırının gerisinde yerleşmiştir.
  - Lokalizasyonun yerine göre koroiditis, retinitis,korioretinitis ve retinokoroiditis olarak isimlendirilmektedir.
- Üç kompartmanı da tutan, primer inf odağı belli değil panüveit

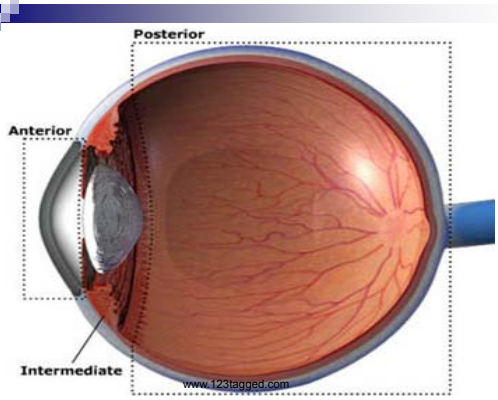

Başlangıcına göre üveit

- Ani
- Sinsi

Atak süresine göre üveit

- Sınırlı (≤3 ay)
- Persistan (>3 ay)

Gidişatına göre üveit

- Akut
- Tekrarlayan (intermittan)
- Kronik

Akut üveit

- Seronegatif SpA'larda görülen akut anterior üveit en iyi örnek
- Süre sınırlı
- Başlangıç ani

Tekrarlayan (intermittan) üveit

- Ani başlangıçlı
- Sınırlı süreli
- Multipl ataklar
- Üveitin inaktif olduğu,üveit için tedavi almadığı remisyon dönemleriyle atak peryotlarının birbirini izlemesi

Kronik üveit

- En iyi örnek JİA'da görülen kronik anterior üveit.
- Sinsi başlangıçlı
- Persistan

AKUT ANTERİOR ÜVEİT

- İritis yada iridosiklit olarak da bilinir.
- İris ve silier cismin ön kısmı olan pars plikata olaya katılmıştır.
- En sık görülen tiptir. Tüm anterior üveitlerin 3/4'ü akuttur.
- Tipik olarak göz:
  - Kırmızı
  - Ağrılı
  - Fotofobik

- Slit –lamp (yarık lamba) muayenesinde ön kamarada inflamatuar hücreler
- Ön kamaradaki hücreler arka korneal epitel üzerine toplanırsa → keratit presipitat

Keratik presipitat

- Hücresel inflamasyon çok şiddetli ise → ön kamarada hipopiyon ve inflamatuar hücre tabakası

Hipopiyon

Aköz hücreler

- Aktif üveit göstergesi
- Slit ışık altında 3×1 mm'lik alanda görülen hücre sayısına göre derecelendirilir.
  - 5-10 hücre varsa (+1)
  - 10-20 hücre varsa (+2)
  - 21-50 hücre varsa (+3)
  - 50'den fazla hücre varsa (+4)
- İnflamatuar hücreler ön kamarada biyomikroskopik olarak görülüyorsa hipopiyon denir.

AAÜ'nün komplikasyonları

Posterior sineşi:

- posterior iris ile lens arasındaki adhezyon formasyonu
- İnflamasyon yerleştikten sonra devamlı hal alır.

Post. sineşi

Periferal anterior sineşi:

- İrisin periferi ile posterior kornea arasındaki skar dokusuyla oluşan adezyon
- Gözün drenaj açısını bloklar.
- İntraoküler basıncı artırır ve sekonder glokoma neden olur.

AAÜ'nün birlikte olduğu romatizmal hastalıklar:

- Seronegatif SpA'lar ile birlikteliği sık
- AAÜ' nün yıllık insidansı 8.2/100.000
- Hastaların yaklaşık yarısı HLA B27 genine sahip
- Hastaların % 60'ında SpA tanısı mevcut (ya da ileride gelişecek)
- Seronegatif SpA'lar :
  - AS
  - ReA (reiter sendromu dahil)
  - İnflamatuar barsak hastalığı ile birlikte olan artrit (İBH enteropatik artrit)
  - PsA

- AS hastaların % 25-40'ında AAÜ ortaya çıkar
  - AAÜ'lü hastaların %18-34'ünde AS mevcuttur.
- Reiter sendromlu hastaların %5-20'sinde ilk atakta
  - Uzun dönem hastaların yaklaşık % 50'sinde AAÜ gelişir.
- İBH ile ilişkili AS hastalarında AAÜ gelişme riski en fazla
  - Crohn'lu hastaların % 20'sinde ,ülseratif kolitlilerin % 10-15'inde spondilit gelişir.
  - İBH ve spondilitli hastaların % 50-70 inde HLA B27 (+).HLA B27 (+) hastaların % 50'sinde AAÜ gelişecektir.

- PsA'ların yaklaşık % 7-10'unda AAÜ gelişir.
- Son araştırmalarda AS'de AAÜ gelişiminden sorumlu farklı kromozomlar üzerinde bir genetik markerden söz edilmekte.
- Seronegatif SpA'larda üveit genellikle ünilateral ataklarla seyreder
- Bazen kronik ve bilateral olabilir.(özellikle İBH li kadınlarda)

KRONİK ANTERİOR ÜVEİT

- AAÜ'den daha az sıklıkta
- Genellikle bazı romatizmal hastalıklarla birlikte(örn sarkoidoz)
- En yaygın olarak JİA ile birliktedir
- JİA'lı çocukların %12-17'sinde üveit
- Finlandiya populasyonunda yapılan çalışmalara göre JİA ile birlikte olan üveitin insidansı ve prevalansı 0.2/100.000-2.4/100.000
- JİA'nın HLA B27 + subgruplarda tekrarlayan AAÜ sık görülmekte

- Ancak JİA ile KAÜ sıklığı daha fazla
- ANA (+) ,oligoartiküler grupta KAÜ sıklığı % 20-56
- KAÜ ANA (+) oligoartiküler grupta sık

✦ Ancak bir çalışmada ANA (+) poliartiküler grupta da benzer rakamlar bulunmuş

➡ KAÜ için belirtecin artrit tipi değil, ANA varlığı olması önerilmiş. [+]

[+] Ravelli A, Felici E, Magni-Manzoni S, Pistorio A, Novarini C, Bozzola E, Viola S, Martini A Patients with antinuclear antibody-positive juvenile idiopathic arthritis constitute a homogeneous subgroup irrespective of the course of joint disease. Arthritis Rheum. 2005 Mar;52(3):826-32.

- Genel olarak JİA'lı kız çocuklarında KAÜ' nün daha sık olduğu söylenmekte
- Ancak JİA'lı 90 çocukta yapılan bir çalışmada KAÜ gelişme riskinde cinsiyet farkının olmadığı bildirilmiş.

[+] Berk AT, Koçak N, Unsal E. Uveitis in juvenile arthritis.Ocul Immunol Inflamm. 2001 Dec;9(4):243-51

- KAÜ sinsi ve minimal semptomatik (beyaz göz üveiti)

✦ Bu nedenle ANA (+) oligoartiküler tutulumlu JİA'lı hastaların her 3 ayda bir erken üveit açısından değerlendirilmesi önerilir.

- Hastaların 2/3 ünde bilateral tutulum var
- Unilateral tutulumu olan hastaların çoğunda 1 yıl içinde diğer gözde de hastalık gelişir
- KAÜ'nün komplikasyonları:
  - Hastaların 1/3 ünde bant keratopati ve katarakt (görmeyi tehdit eden)
  - JİA ile birlikte olan KAÜ'de %10-20 sekonder glokom (kötü prognostik faktör)
  - Maküler ödem %8-10
  - Fitizis %4-10

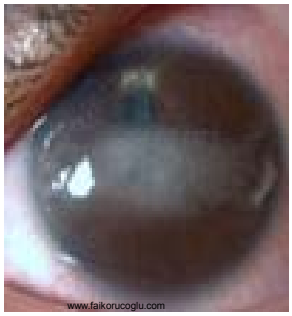

Bant keratopati

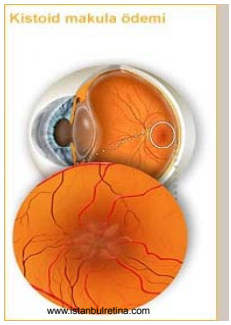

Maküla ödemi

- İlk çalışmalarda körlük gelişimi %40 olarak bildirilmiş, güncel serilerde bu rakam daha düşük(%10)
  - Erken tanı
  - Daha iyi tedavi
  - Komplikasyonlara efektif cerrahi yaklaşım

- Päivönsalo-Hietanen T, Tuominen J, Vaahtoranta-Lehtonen H, Saari KM. Incidence and prevalence of different uveitis entities in Finland.Acta Ophthalmol Scand. 1997 Feb;75(1):76-81
- Cabral DA, Petty RE, Malleson PN, Ensworth S, McCormick AQ, Shroeder ML. Visual prognosis in children with chronic anterior uveitis and arthritis.J Rheumatol. 1994 Dec;21(12):2370-5

- Bununla birlikte JİA'lı KAÜ vakalarının % 25 inde değişik derecelerde görme kaybı oluşur

BEHÇET HASTALIĞI VE ÜVEİT

- BH'nın primer belirtisi üveittir.
- BH' da üveit
  - Anterior (güvenilir serilerde olguların %56-79)
  - Orta (%18-66)
  - Posterior (%3-29)
  - Retinal vaskülitli panüveit (%29-41)+

- Thorne JE, Jabs DA. Ocular manifestations of vasculitis Rheum Dis Clin North Am. 2001 Nov;27(4):761-79, vi. Review

- Retinal vaskülit görme için kötü prognositik faktördür

- BH'de en sık hipopiyonlu veya hipopiyonsuz anterior üveit görülür.
  - Hipopiyon varlığı erken tanı ve güncel tedavilerle birlikte % 80'lerden %10' lara kadar düşmüştür
- BH ile birlikte olan üveit tipik olarak bilateral
- Bir seride hastaların % 81 inde ilk ataktan 1 yıl sonra bilateral üveit, %93 ünde 2 yıl sonra bilateral üveit geliştiği bildirilmiş

Thorne JE, Jabs DA. Ocular manifestations of vasculitis Rheum Dis Clin North Am. 2001 Nov;27(4):761-79, vi. Review

- Bilateral KAÜ ile birlikte bulunan diğer romatizmal hastalıklar
- Esansiyel mikst kriyoglobulinemi
- Hipokomplementemik ürtkeryal vaskülit sendromu (HÜVS)
- Familyal juvenil sitemik granülomatozis(FJSG)

ÜVEİTTE TEDAVİ

- **Anterior üveit**
- İnflamatuar yanıtı azaltmak için topikal steroidler
  - Topikal streoidlar ön kamaraya iyi penetre olurlar
- Posteror sineşi gibi hastalık sekelinden kaçınmak için midriyatikler
- Şiddetli vakalarda bazen kısa süreli oral steroid takviyesi
- İlk atak döneminde topikal steroidler saatte bir

- İntermediate ve posterior üveit
- Topikal steroidlerin gözün arkasına penetrasyonu sınırlı
- Perioküler steroid enjeksiyonu gözde yüksek düzeyde steroid konsantrasyonu sağlar
  - → kistoid maküler ödem ve görmeyi tehdit eden diğer komplikasyonlardan koruma
- Oral steroidler
  - Perioküler enjeksiyonu tolere edemeyen hastalar veya üveitin sürekli kontrol gerektirdiği durumlarda tercih edilir.

Kronik posterior üveit-panüveit

- yüksek doz steroid (örn 1 mg/kg/gün)
  - Topikal steroidlere yanıt vermeyen panüveit ya da ant. üveitte inflamasyon süprese olana kadar verilir,doz giderek azaltılır.
- İnflamasyon kontrolünde steroid düşük doz uzun süre kullanılmalı
- Eğer sistemik steroidler şiddetli üveiti kontrol etmede yetersiz ise immünsüprese tedavi gerekebilir [+]

[+] Jabs DA, Rosenbaum JT, Foster CS et al. Guidelines for the use of immunosuppressive drugs in patients with ocular inflammatory disorders: recommendations of an expert panel. Am J Ophthalmol. 2000 Oct;130(4):492-513. Review.

SKLERAL HASTALIK

- Episklerit
- Sklerit

Episklerit

- Daha yüzeyel oküler inflamasyon
- Daha az sıklıkta göz komplikasyonu
- Daha az sistemik hastalıkla beraberlik
- Ağrıdan daha ziyade rahatsızlık hissi
- İki tip mevcut
  - basit tip
  - nodüler tip

Episklerit

- Sıklıkla tedavisiz düzelir ve kendini sınırlar
- Topikal kortikosteroid kullanımı inflamasyonun rezulasyonunu hızlandırır
- Şiddetli veya tekrarlayan olgularda NSAİD kullanılabilir
- Konjuktivit ve iritis gibi diğer kırmızı göz nedenlerinden slit-lamp muayenesi ile ayrılır

Sklerit

- Sıklıkla ağrı ile karakterize
- Derin inf. ve skleral ödem
- Sıklıkla oküler komplikasyonlar
- Olguların %50'sinde infeksiyöz ya da sistemik hastalıkla beraberlik
- Episkleritten farklı olarak tipik olarak tedavi gerekli

- Sklerit 4 tip
  - Diffüz anterior
  - Nodüler anterior
  - Posterior
  - Nekrotizan
- Skleromalasia perforans ;Sinsi fakat destrüktif olan,uzun dönem RA'lı hastalarda görülen ayrı bir kategori
- Diffüz ant. sklerit daha yaygın olmasına rağmen herhangi bir sklerit tipi RA'da görülebilir

Skleromalasia perforans

- Skleritli hastaların %10'unda bir enfeksiyon tablosu
  - Sifiliz
  - Lyme hast.
  - Herpes zoster oftalmikus
- Skleritli hastaların %40'ında romatizmal bir hastalık olabilir (RA en sık)
  - RA'lı hastaların %1-6'sında
  - Romatoid vaskülitli vakaların %14'ünde

- Skleritli RA vakaları uzun ve daha şiddetli hastalığa eğilimli
- Eklem dışı hastalık prevelansı daha yüksek
  - Sainz de la Maza M, Jabbur NS, Foster CS. Severity of scleritis and episcleritis.Ophthalmology. 1994 Feb;101(2):389-96
- nekrotizan sklerit ve nekrotizan keratiti olan RA hastalarında yapılan bir çalışmada mortalite oranı yüksek bulunmuş
  - Foster CS, Forstot SL, Wilson LA Mortality rate in rheumatoid arthritis patients developing necrotizing scleritis or peripheral ulcerative keratitis. Effects of systemic immunosuppression. Ophthalmology. 1984 Oct;91(10):1253-63.

Skleritle birlikte olan diğer sistemik hastalıklar

- Sistemik vaskülit(ikinci sıklıkta)
- SLE
- İBH
- Tekrarlayan polikondritis

Sklerit ve vaskülit

- Skleritle birlikte vaskülitlerin herhangi bir tipi ortaya çıkabilir
- En çok wegener granülomatozisle birliktelik(vakaların yaklaşık yarısı)
- WG'li olguların %16-38'inde sklerit
- Güvenli serilerde bir ya da ikinci sıklıktaki oküler belirti
  - Thorne JE, Jabs DA. Ocular manifestations of vasculitis Rheum Dis Clin North Am. 2001 Nov;27(4):761-79, vi. Review
- Vaskülit herhengi bir sklerit tipiyle birlikte olabilir (en sık diffüz ant. ve nekrotizan sklerit)

nekrozitan sklerit wegener

- Marginal korneal ülserler sıklıkla skleritle beraber (nekrotizan sklerokeratit) görülür
- Skleritin tüm tipleri İBH ile birlikte görülebilir
  - Skleral inflamasyon altta yatan barsak hastalığının aktivitesiyle koreledir
- Skleritle AS ve diğer SpA'lar arasında da birliktelik olduğu söylenmekte

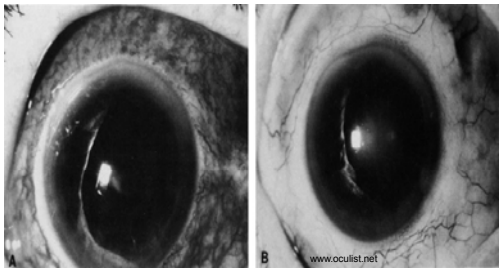

Scleritis in a patient with inflammatory bowel disease. A. Active scleritis. B. Healed scleritis after treatment of the inflammatory bowel disease

- Skleral tutulum tekrarlayan polikondritisin en yaygın göz belirtisidir
  - Hastaların yaklaşık %35-41'inde ortaya çıkar
  - Diffüz ant. sklerit daha çok ortaya çıkan tip
  - Tekrarlayan episklerit,nekrotizan sklerit,post, sklerit)

TEDAVİ

- Episkleritin tedavisi sadece gözlem ve kısa etkili topikal ks(hastalık ekendini sınırlar)
- Sklerit tipik olarak sistemik tedavi gerektirir(altta yatan sistemik hastalığın kontrolü gerekebilir)
- NSAİD'ler (özellikle flurbiprofen ve indomethazin)hastaların yaklaşık 1/3'ünde ant.skleritin başlangıç tedavisinde etkili

- oral prednizon tedavisi → 1mg/kg/gün (60-80mg/gün) başlamak gerekir
  - Ant. sklerit tedavisinde NSAİD yetersiz ise
  - Post. ya da nekrotizan sklerit varsa
- İmmünsupresyon tedavisi
  - oral prednizonun skleriti kontrol edemediği durumlarda
  - uygun düşük doz steroide geçilemediği zaman

- Skleritli hastaların 1/3'ünde immünsup. tedavi gerekir(en sık siklofosfamid kullanılır)
- Mikofenolat mofetil (Cellcept®) gibi antimetabolitler de etkili olabilir
- Nekrotizan sklerit ve sistemik vaskülit zeminde gelişen sklerit,hemen her zaman immünsup. tedavi gerektirir

RETİNAL VASKÜLER HASTALIK

- Oftalmologlar tüm retinal vasküler hastalıklar için,gerçekte vaskülit olmasa da retinal vaskülit terimini kullanırlar
- Gerçekte retinal vasküliti (retinal damarların inflamasyonu)
  - İntraoküler inflamasyon
  - Retinal damar oklüzyonu
- Retinal vasküliti,
  - SLE (intraoküler inflamasyonu olmayan) ile birlikte olan antifosfolipit antikor send. gibi okluziv vaskülopatilerden ayırmak gerekmekte

- Retinal vaskülit
  - Retinal arterler
  - Venler
  - Kapillerler
- Belirgin görme kaybına neden olabilir
- Sistemik vaskülitlerde retinal vaskülit de görülebilir(fakat B.H dışında nadir)
- BH'da inflamasyon hem arterler hem venleri arteryal oklüzyon ve retinal nekroz ile tutabilir
  - Bazen sekonder neovaskülarizasyon ve retinal ayrılma gelişebilir

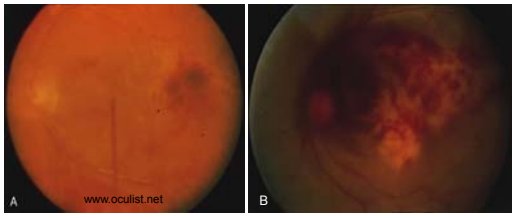

Fundus photographs from a patient with Behçet's disease, demonstrating retinal vasculitis. A. Early macular lesion, and B. progressive disease 1 month later. (Reprinted from Jabs DA The rheumatic

- **Hastalığın son döneminde**
  - Körlük
  - Sekonder glokomla ağrılı göz
  - Rubeozis(irisin patolojik neovaskülarizasyonu)
  - Retinal ayrılma
- Tedavi olmaksızın oküler BH'nın doğal seyri kötüdür
- Hastaların büyük kısmında 5 yıl içerisinde tamamen ya da kısmen görme kaybı gelişir

Rubeozis iridis

- Bir seride gözlerin %74'ü 20/200'den daha kötü görmeye sahipti*

*Mamo JG. The rate of visual loss in Behçet's disease.Arch Ophthalmol. 1970 Oct;84(4):451-2.

- Gözler için bu bozulma ,ışık persepsiyonunun olmaması , görmenin azalması olup bu seviye 3,6 yılın üzerinde bir zamanda oluşur

BH retinal vaskülitinde tedavi

- KS hastalığın ilerlemesini geciktirir fakat nihai sonucu değiştirmez

  ⟶ immünsup. tedavi şart

- Klorambusil (ilk dönemlerde)

  - Uzun dönem kontrolsüz serilerde ilaçsız remisyon tedavinin 2 yılından sonra oluştu

  - Tessler HH, Jennings T. High-dose short-term chlorambucil for intractable sympathetic ophthalmia and Behçet's disease.Br J Ophthalmol. 1990 Jun;74(6):353-7

- Siklofosfamid ile yayınlanmış seriler var,(KB kadar etkili ve kullanımı daha kolay)

- Siklosporin ve azatiyopurinle yapılmış okuler BH'de etkili olduklarını gösteren randomize kontrollü çalışmalar mevcut

  - Nussenblatt RB, Palestine AG, Chan CC, Mochizuki M, Yancey K. Effectiveness of cyclosporin therapy for Behçet's disease.Arthritis Rheum. 1985 Jun;28(6):671-9

  - Yazici H, Pazarli H, et al. A controlled trial of azathioprine in Behçet's syndrome.N Engl J Med. 1990 Feb 1;322(5):281-5

- Bununla birlikte AZA kullananların %25'inde oküler hastalığın şiddetinin azalmadığı veya ek tedaviye gereksinim duyulan çalışmalar da mevcut

---

- İnfliksimab ile tedavi edilen oküler BH'li hastaların kontrolsüz serilerinde gerekli doz ≥5mg/kg/ay olarak gözlemlenmiş,bunun çok etkin olduğu gösterilmiş

SLE'de retinal vasküler hastalık

- Retinal kapillerler cotton wool spot (fokal iskemik alanlar)tutulumu

  ⇨ Retina yüzeyindeki sinir liflerinin mikroinfarktı

- SLE'de retinopati yaygınlığı ile ilişkili prevelans çalışmalarında

  - SLE'li ayaktan hastaların %3'ünde
  - Hospitalize hastaların %28'inde retinal vasküler bulgular

- Gold DH, Morris DA, Henkind P.Ocular findings in systemic lupus erythematosus. Br J Ophthalmol. 1972 Nov;56(11):800-4.

★ SLE'de intraoküler inflamasyonun yokluğunda retinal vasküler bulgular ortaya çıkar

- Aktif SLE ile birlikte veya AFA sendromunun sonucu olarak
  - ⇨ şiddetli retinal ve vazookluziv hastalık
- Şiddetli retinal vasküler hastalık
  - SLE'li hastaların %1'inden azında
  - SSS lupusu ile ilişkili

- cotton wool Cotton-wool spots along the superotemporal arcade in a patient with active systemic lupus erythematosus.

- Şiddetli RVH
  - Santral retinal arter okluzyonu
  - Santral retinal ven oklüzyonu
  - Dal arter oklüzyonu
  - Diffüz retinal vazookluziv hast
- Şiddetli RVH'da görmenin prognozu kötüdür ve genellikle retinal neovaskülarizasyon gelişir

Santral retinal arter okluzyonu

Dal arter oklüzyonu

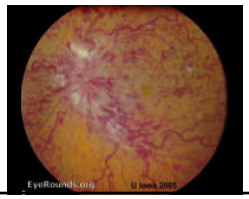

Santral retinal ven oklüzyonu

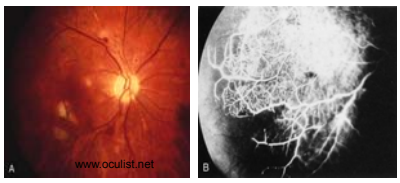

A. Fundus photograph and **B.** fluorescein angiogram demonstrating diffuse vaso-occlusive disease in a patient with systemic lupus erythematosus. This is peripheral nonperfusion of the retina. The patient had anticardiolipin antibodie

- Lupuskoroidopatisi, retinopatiden daha az sıklıkta görülür
- Lupus koroidopatisine bağlı retinal seröz elevasyonlar görülebilir
- Elevasyonlar
  - sistemik vasküler hastalıkla
  - lupus nefritinden kaynaklanan hipertansiyonla
  - sistemik vaskülitle ilgili

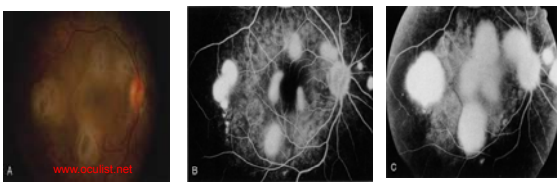

- koroidopati A. Fundus photograph and B. and C. fluorescein angiogram of a patient with choroidopathy and systemic lupus erythematosus. The fluorescein angiogram demonstrates multiple “smokestack” areas of fluorescein lea

Choroidal Detachment

- Altta yatan hastalığın sistemik KS'lerle kontrolü
- gerekirse immünsup.tedavi
- HT'nin kontrolü

⟹ ciddi retinal ayrışmanın rezulasyonunu sağlayabilir

- Santral retinal arter oklüzyonu
  - dev hücreli arterit hastalarında görülebilir
  - iskemik optik nöropatiye göre daha klasik bir bulgudur.

OPTİK SİNİR HASARI

- İskemik optik nöropati
- Optik nörit

İskemik optik nöropati

- Karakteristik özellikleri
  - Ağrılı,ani görme kaybı
  - Renkli görmede azalma
  - Yüksek görüş alanı defekti
- Etkilenmiş gözdeki pupiller defekte bağlı olarak ortaya çıkar
- Optik sinir başı başlangıçta
  - Ödemli ve şiş (ant.iskemik optik nöropati)
  - Normal olabilir (retrobulber optik nöropati)
- Görme keskinliği ve görme alanı kaybı genellikle kalıcı ve optik sinir başı atrofik ve soluk

- Pulse KS tedavisi ile görme keskinliğinde kısmi düzelme olabilir (örn.1mg/kg/gün metilprednisolon)
- SLE'de ek olarak herhangi bir vaskülit tipi ile birlikte iskemik optik nöropati ortaya çakabilir
- En yaygın olarak dev hücreli arteritte görülür

GCA'da iskemik optik nöropati

Optik nörit

- Akut ya da subakut görme kaybına eşlik eden ağrı
- Özellikle etkilenmiş gözün hareketiyle ağrı
- Göz muayenesinde, görme kaybı ,ilişkili afferent pupiller defekt, renkli görmede azalma,görme alanında kayıp
- İskemik optik nöropatiden farklı olarak hastaların %95'i 20/40 görme keskinliğine sahiptirler

- Optik sinir demiyelinizasyonu söz konusu
- Çok tipik olarak multiple skleroz ile birlikte
  - Pulse IV kortikostreoid tedavisine iyi yanıt
- SLE'de de ortaya çıkabilir
  - Steroid tedavisine iyi yanıt verir
  - Steroid dozu azaltılınca ya da stoplanınca nüks

ORBİTAL HASTALIK

- Romatizmal hastalıkta orbital hastalık

- Orbital dokunun inflamasyonu
  - Orbital psödotümör
  - Orbital inflamatuar sendrom
- Ekstra oküler kasların inflamasyonu
  - Orbital miyozit
- Sinüslerden inflamasyonun komşuluklara yayılması
  - Wegener Granülomatozis

- Orbital hastalığın belirtleri
  - Propitozis (en yaygın)

    Gözün anteriora deplesmanı(inflamatuar süreçle yer kaplayan lezyonun yol açtığı)
  - Ağrı
  - Bulanık görme
  - Diplopi(göz hareketlerinin kısıtlanması sonucu)
  - Göz kapağının şişmesi
  - Göz yuvarlağının yer değiştirmesi

Proptozis

Proptozisin BT görüntüsü

- WG'de orbital tutulum
- WG'de orbital tutulum yaygın olarak görülür (hastaların %15-50'si)
- Bazı serilerde en sık oftalmik tutulum formu
- Orbital hastalık, granülamatöz inflamasyonun sinüsten orbita içine yayılması ile olabilir
- inflamasyon orbital kompartman sendromuna
- Propitozis ise orbital apeks sendromuna ,kompresif optik nöropatiye ve geri dönüşsüz görme kaybı neden olur

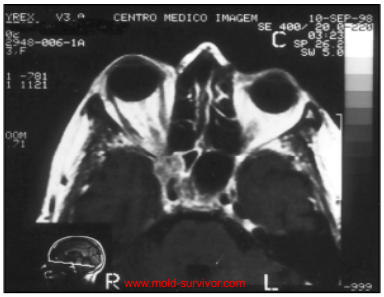

Fig 1. Preoperative gadolinium-enhanced T_1- weighted axial image showing an enhanced lesion on the right sphenoid sinus extending to the orbital apex.

- Tedavide altta yatan hastalığın tedavisini amaçlayan sistemik KS veya immünsup. ilaç tedavisi
  - Propitozisi azaltabilir
  - Mobiliteyi düzeltebilir
  - Görme keskinliğinin gelişmesini sağlayabilir
- Orbital dekompresyon
  - Propitozun şiddeti optik siniri yeterince tehlikeye atıyorsa (optik apeks send.) gerekebilir (nadir)

KORNEAL HASTALIK

- Romatizmal hastalıkların korneal belirtileri
  - Keratit çeşitleri
  - Keratokojuktivitis sikka
- Keratit
  - İntersitisyel keratit
  - Periferik ülseratif keratit

- İntersitisyel keratit (İK)
  - Diffüz stromal keratit
  - Sklerozan keratit
  - Derin keratit
- Genellikle enfeksiyon ajanlara (örn.sifiliz) karşı immünolojik yanıta neden olur
- Sistemik hastalıkda en sık etyoloji Cogan sendromudur

Periferik ülseratif keratit (PUK)

- Marjinal keratit veya marjinal korneal ülserasyon olarak da bilinir

En sık ağrı ile ortaya çıkar

- Tipik olarak RA'da meydana gelir
- Sıklıkla korneanın alt yarısını tutar
- RA'lı hastalarda PUK gelişimi
  - Perikorneal damarların immünolojik aracılı küçük damar vasküliti
  - Yüksek RF titresi
  - Mortalite riskinde artış

Periferik ülseratif keratit

- PUK'un birlikte bulunduğu diğer sistemik hastalıklar
  - WG
  - Tekrarlayan polikondrit
  - SLE
  - Progressif sistemik skleroz
  - Diğer konnektif doku hastalıkları

- KERATOKONJUNKTİVİTİS SİKKA

- KCS'nin semptomları
  - Kuruluk
  - Oküler irritasyon
  - Yabancı cisim hissi
  - Fotofobi
  - Ağrı (nadir)

- Tanı
  - Anormal Shirmer testi (5 dk'da 5mm'den az)
  - Oküler yüzey hasarının Rose bengal boyası kullanılarak gösterilmesi

Schirmer's test

Leo Martinez, MD
Susan McCammon, MD
University of Texas Medical Branch
Grand Rounds Presentation
July 29, 2009

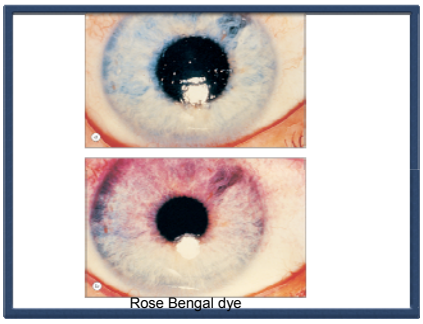

Rose Bengal dye

Leo Martinez, MD
Susan McCammon, MD
University of Texas Medical Branch
Grand Rounds Presentation
July 29, 2009

- Kcs'nin varlığı
  - Pozitif minör tükrük bezi biyopsisi

ve/veya

  - Sjögren send.oluşturan (RA,SLE,skleroderma) gibi bir konnektif doku hastalığının varlığı
- SS' lu hastalarda kuru göz ve kuru ağzın nedenleri göz yaşı ve tükrük bezlerinin kronik lenfositik ve mononükleer infiltrasyonu sonucunda oluşan glandüler destrüksiyon ve disfonksiyondur.

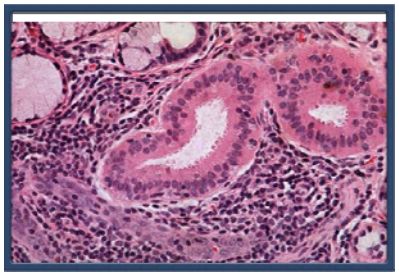

Lymphocytic and plasma cells infiltrate
Two excretory ducts and 3 mucous salivary gland acini are seen

Leo Martinez, MD
Susan McCammon, MD
University of Texas Medical Branch
Grand Rounds Presentation
July 29, 2009

Multicenter Study of Infliximab for Refractory Uveoretinitis in Behcet Disease

Annabelle A. Okada, MD; Hiroshi Goto, MD; Shigeaki Ohno, MD; Manabu Mochizuki, MD; for the Ocular Behc,et's Disease Research Group of Japan

Arch Ophthalmol. 2012;130(5):592-598

Amaç: Dirençli üveoretiniti olan BH'lerde tedavinin ilk 1 yılında IFX etkinliğinin tanımlanması

Metod:8 üveit merkezinden prospektif olarak bilgiler toplandı ,63 hastanın analizi güvenliydi.Çalışma öncesinde çeşitli sebeplerde IFX alanlar çıkarıldıktan sonra 50 hastada etkinlik analiz edildi.

Sonuçlar:63 hastadan 56'sı erkekti(%89),%70'ninin yaşları 25-44 arasındaydı.1 yıl süresince hastaların %46'sında (29 hastada) yan etkiler oluştu.Bunlara 3 adet infüzyon reaksiyonu dahildi.Ciddi sayılabilecek yan etkiler gözlenmedi.1 yıllık analizlerin sonucunda %69 hastada üveoretinitlerin düzeldiği gözlendi.%23'ünde bir miktar düzelme gözlendi.%8'inde değişiklik gözlenmedi.Gerileyen hasta yoktu.Ortalama oküler atak sayısı peryodu başlangıçta 2,66'dan 1 aydan 6 aya kadar IFX tedavisi ile 0,44'e azaldı.%44 hastada 1 yıl içinde oküler atak gözlenmedi.5 yıldan daha az süreli üveoretinitli hastalarda etkinlik çok daha iyi bulundu.Ortalama görme keskinliğindeki düzelme minimum angle resolution logaritmasına göre 0,736 iken (ilk IFX infüzyonu sonrası) 1 yılın sonunda 0,616 idi.

Sonuç:BH'daki üveoretinitte IFX tedavisi iyi tolere edildi.Yaklaşık hastaların yarında ciddi olmayan yan etkiler oluştu.1 yılın sonunda hastaların %92 sinde üveoretinit tamamen ya da kısmen düzeldi.Buna oratala görme keskinliğindeki düzelme de eşlik etti.

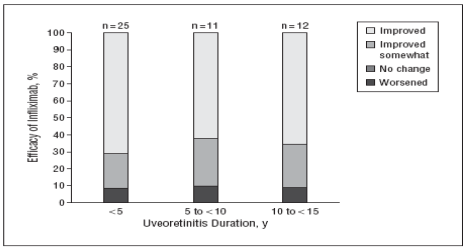

Figure. Efficacy in 48 patients who completed 1 year of infliximab therapy by duration of uveoretinitis associated with Behçet syndrome. The number of patients who improved, improved somewhat, or did not change was 18, 5, and 2 for duration of less than 5 years; 7, 3, and 1 for a duration of 5 to less than 10 years; and 8, 3, and 1 for a duration of 10 to less than 15 years, respectively. No patients experienced worsening of their uveoretinitis.

Table 4. Efficacy of Infliximab by Location and Severity of Ocular Inflammatory Attacks[a]

	No. (%) of Attacks [Mean No. of Attacks per Patient]				
	6-Month Period Before Starting Infliximab (n = 58)	Months 1-6 After Starting Infliximab (n = 58)		Months 7-12 After Starting Infliximab (n = 48)	
Inflammatory Attacks		Value	P Value[b]	Value	P Value[c]
Total	**133** [2.66]	**22** [0.44]	<.001	**38** [0.79]	<.001	.02
Location						
Anterior uveitis	16 (12) [0.32]	2 (9) [0.04]	.008	10 (26) [0.21]	.32	.07
Posterior uveitis	50 (38) [1.00]	7 (32) [0.14]	<.001	14 (37) [0.29]	<.001	.06
Panuveitis	65 (49) [1.30]	12 (55) [0.24]	<.001	14 (37) [0.29]	<.001	.39
Unknown	2 (2) [0.04]	1 (5) [0.02]	...	0 [0.00]	...	...
Severity						
Mild	35 (26) [0.70]	15 (68) [0.30]	.04	24 (63) [0.50]	.49	.18
Moderate	56 (42) [1.12]	3 (14) [0.06]	<.001	5 (13) [0.10]	<.001	.22
Severe	40 (30) [0.80]	4 (18) [0.08]	<.001	9 (24) [0.19]	<.001	.07
Unknown	2 (2) [0.04]	0 [0.00]	...	0 [0.00]	...	...

[a] The Wilcoxon signed rank test was used for statistical comparisons.
[b] Compared with the 6-month period before starting infliximab.
[c] Compared with months 1 through 6 after starting infliximab.

Clinical background comparison of patients with and without ocular inflammatory attacks after initiation of infliximab therapy

Atsushi Yoshida • Toshikatsu Kaburaki • Kimiko Okinaga • Mitsuko Takamoto • Hidetoshi Kawashima • Yujiro Fujino

Received: 6 January 2012 / Accepted: 19 July 2012 Japanese Ophthalmological Society 2012

Amaç: BH 'nın üveitinde İFX tedavisinin etkinliğini incelemek.

Metod: Dirençli üveoretiniti olan 29 hasta IFX tedavisinden 6 ay önceki (retrospektif olarak) ve tedaviden 12 ay sonraki periyotta izlendi.Hastalar oküler inflamasyonun olup olmamasına göre 2'ye ayrıldı(grup 1 ve grup 2).

Sonuçlar: Ortalama oküler inflamasyon başlama yaşı grup 1'de (n=17) daha düşüktü.Grup 1 deki hastaların oküler hastalık başlangıcı ile IFX tedavisine geçiş arasındaki periyodu grup 2'dekilerden daha uzundu.Oküler fundus atakları oranı grup 1'de 0,82 ± 0,28 ,grup 2 de 0,96 ± 0,10 idi.(p=0,040)

Grup 1 de 33 gözden 3'ünde,grup 2 de 24 gözden 9'unda vizüel keskinlikte 0,2 birimden fazla artış oldu.(p <0,01)

Sonuç: IFX tedavisi öncesinde grup1'de intraoküler inflamasyonun başlangıcından IFX tedavisine geçiş periyodu daha uzundu.Grup 2 de BCVA da çok iyi bir düzelme gözlendi.

IFX administration significantly decreased the frequency of ocular inflammatory attacks in both groups

* Statistically significant ($p < 0.05$)

* Chi-square test

[b] Student's unpaired t test

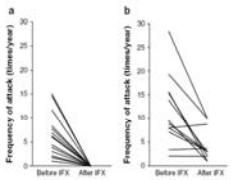

Fig. 1 Changes in the frequency of ocular inflammatory attacks before and after the initiation of infliximab (IFX) therapy. **a** Group 1 ($n = 17$): patients with no ocular inflammatory attacks after the initiation of IFX therapy. Frequency of attacks before and after the initiation of IFX therapy was 6.3 ± 4.2 and 0 ± 0 times/year (Student's paired t test $p < 0.0001$). **b** Group 2 ($n = 12$): patients with ocular inflammatory attacks after the initiation of IFX therapy. Frequency of attacks before and after the initiation of IFX therapy was 11.6 ± 7.4 and 4.2 ± 3.1 times/year (Student's paired t test $p < 0.001$). Data are presented as the mean ± standard deviation (SD)

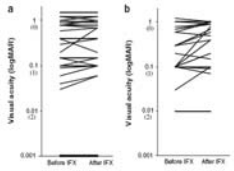

Fig. 2 Changes in best-corrected visual acuity (logarithm of the minimal angle resolution) [BCVA (logMAR)] before and after the initiation of IFX therapy. **a** Group 1 ($n = 17$): the mean value for BCVA (logMAR) prior to the initiation of IFX therapy and at 12 months after initiation of therapy was 0.53 ± 0.66 and 0.48 ± 0.64, respectively, which was significantly different (Student's paired t test $p = 0.034$) (mean BCVA ± standard deviation). **b** Group 2 ($n = 12$): the mean value for BCVA (logMAR) prior to the initiation of IFX therapy and at 12 months after the initiation of therapy was 0.63 ± 0.54 and 0.49 ± 0.56, respectively. IFX therapy was shown to significantly improve BCVA (Student's paired t test $p < 0.01$). Data are presented as the mean BCVA ± SD

Intravitreal Infliximab for Sight-Threatening Relapsing Uveitis in Behçet Disease: A Pilot Study in 15 Patients

NIKOS MARKOMICHELAKIS, EVIE DELICHA, STYLIANOS MASSELOS, AND PETROS P. SFIKAKIS

Am J Ophthalmol 2012;154:534–541. © 2012 by Elsevier Inc. All rights reserved.

Amaç: Relapslarla giden görmeyi tehdit eden BH üveitinde intravitreal IFX in etkinliğini ve güvenilriliğini değerlendirmek amaçlanmıştır.

Dizayn: Prospektif kontrolsüz bir çalışma

Metod: Relapslı posterior tek taraflı posterior üveiti olan 15 hastada atak başlangıcında tek doz intravitreal IFX (1mg/0,05ml) uygulandı.Görme keskinliğindeki düzelme,anterior kamaradaki hücreler,vitreustaki bulanıklık ve posterior göz segmentindeki inflamasyon başlangıçta,tedaviden sonraki 1.,7.,14. ve 30. günlerde değerlendirildi.

Sonuçlar: Oküler ya da ekstraoküler yan etkiler oluşmadı.Başlangıçtaki görme keskinliğindeki düzelme 7. günde belirgindi ve düzelme 30.güne kadar devam etti.Anterior kamaradaki hücrelerde azalma ve vitreustaki bulanıklıktaki azalma retinal vaskülit ve retinitteki kadar etkiliydi ve 30. günde bu yararlı etki belirginleşti.Etkilenen 11 gözden 9'unda sistoid maküler ödem ilerledi,ancak santral maküler kalınlık başlangıca göre azaldı.4 hastada başlangıçta sistemik tedavinin eksikliği ya da öncesinde alınan immünsüpresif tedavinin takiplerde değiştirilmemesi (intravitreal IFX tedavisinin etki etmemesine) sebep olmuş olabilir,ancak ek bir tedavi gerekmemistir.

Sonuç: Bulgular BH ile ilişkili relapslı üveitlerde sistemik tedavinin mümkün olmadığı ya da kontrendike olduğu durumlarda intravitreal IFX'in başarıyla kullanılacağını göstermiştir.İleri çalışmalarda intravitreal IFX'in sistemik tedaviye tercih edilebilirliği gösterilebilir.

Clinical experience with adalimumab in the treatment of ocular Behçet disease.

Bawazeer A, Raffa LH, Nizamuddin SH.

Ocul Immunol Inflamm. 2010 Jun;18(3):226-32.

Amaç.Dirençli oküler BH'nın ADA tedavisiyle klinik sonuçlarının tanımlanması

Metod:Kayıtların retrospektif taranması

Sonuçlar:Oküler BH olan 11 erkek hastanın 21 gözü ADA ile tedavi edildi.21 gözden 17'sinse takip eden 10,8 aydan sonra görme keskinliği 3 birim arttı.11 hastanın 10'unda 4 hafta içinde inflamasyon rezolüsyon gösterdi.Steroid ve immünsüpresif ilaçların dozları hastaların çoğunda azaltıldı ve 6 hastanın 3'ünde stoplandı.IFX alan bir hasta ADA ile swicth yapıldıktan sonra inflamasyonda düzelme görüldü.Hastaların bazılarında ciddi olmayan yan etkiler gelişti.

Sonuç:ADA BH hastalığında etkin olarak görülmektedir.ADA görme keskinliğinde düzelme gösterir ve kortikosteroid ve immünsüpresiflerin mücadeleci etkilerine sahiptir.Hastalığı remisyona girmesini ve remisyonun sürdürülmesini sağlar.